universität innsbruck
Universitäts- und Landesbibliothek Tirol

Universitäts- und Landesbibliothek Tirol

Anatomischer Atlas für Studierende und Ärzte

Die Gefässlehre - (Figur 904-1092 und Register)

Toldt, Carl

Berlin, 1900

Arteria Pulmonalis. Die Lungenarterie. Arteriae Trunci. Die Arterien des Rumpfes

urn:nbn:at:at-ubi:2-5808

ARTERIA PULMONALIS.

DIE LUNGENARTERIE.

ARTERIAE TRUNCI.

DIE ARTERIEN DES RUMPFES.

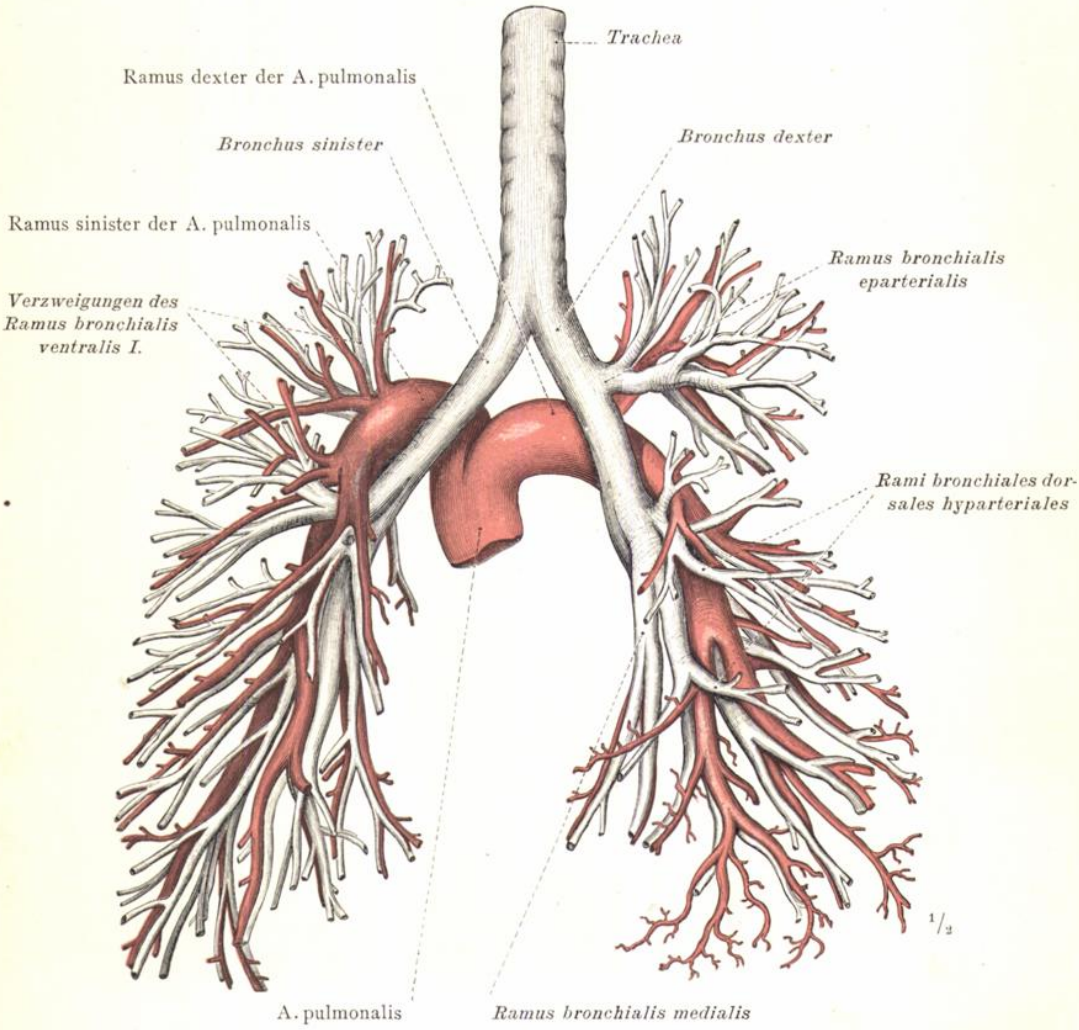

Fig. 946. Die Lungenarterie, A. pulmonalis; ihre Theilung in den rechten und linken Ast, Ramus dexter und Ramus sinister; die Verzweigung beider Aeste innerhalb der Lungen und ihr Verhältnis zum Bronchialbaum.
(Corrosionspräparat. Ansicht von der hinteren Seite.)

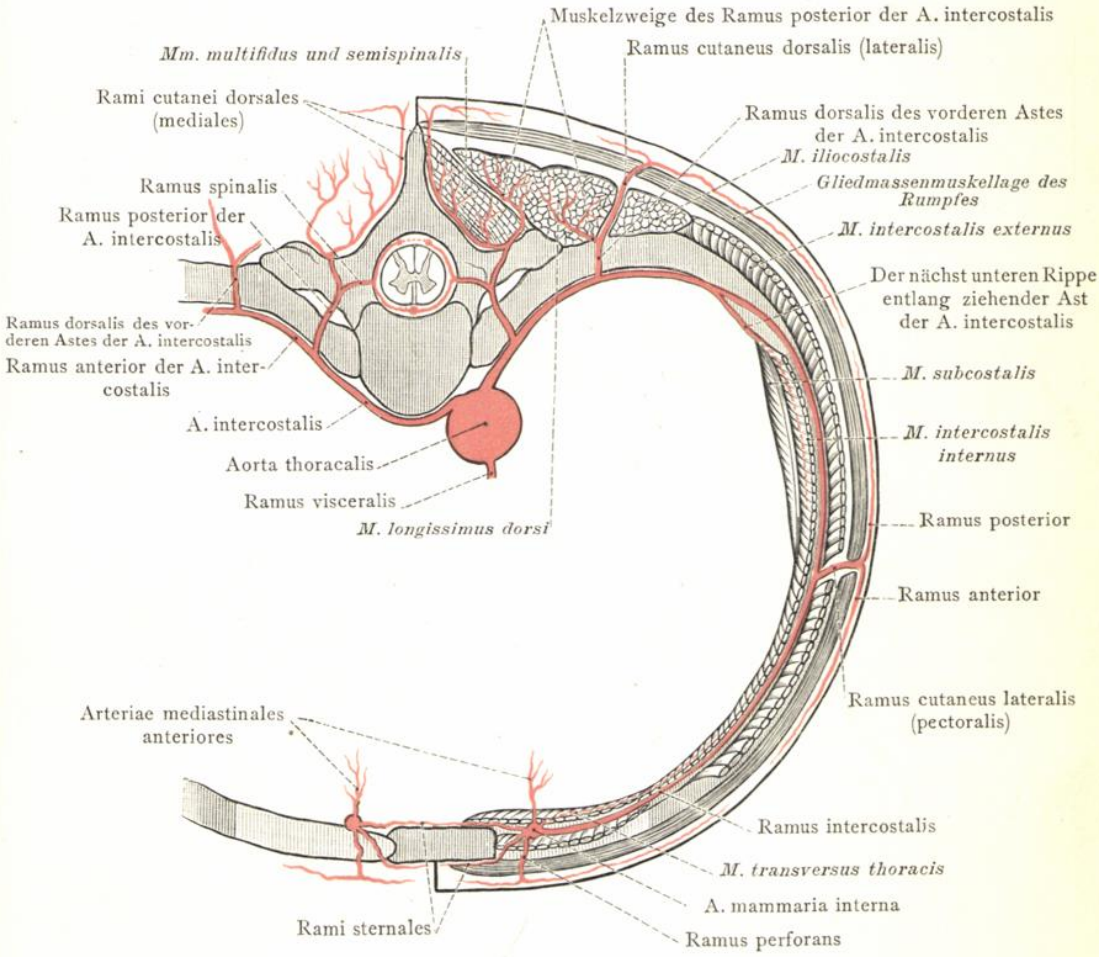

Fig. 947. Schematische Darstellung der Verzweigung der Rumpfwandarterien an einem Segment des Thorax.

Schema der Rumpfwandarterien.

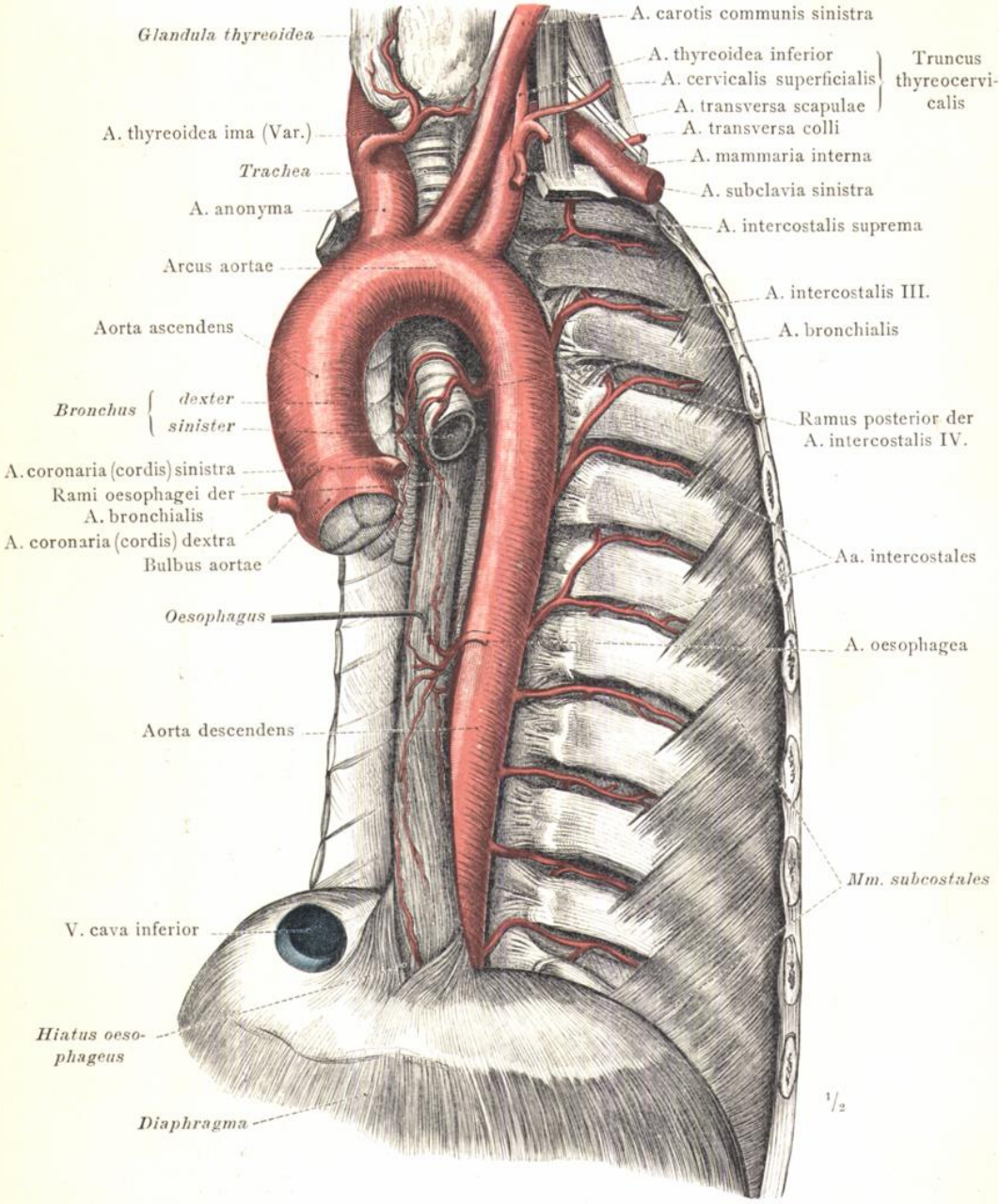

Fig. 948. Die Brustaorta, Aorta thoracalis, mit ihren visceralen und parietalen Aesten in der Ansicht von links und vorne: Aa. bronchiales und Aa. oesophageae; die Zwischenrippenarterien, Aa. intercostales, wurden im 3.—11. Zwischenrippenraum der linken Seite bis zu den Mm. subcostales freigelegt. Man sieht ihre Theilung in die hinteren und vorderen Aeste, Rami posteriores und anteriores, und an diesen letzteren den Abgang von Muskelzweigen, Rami musculares. Als häufig vorkommende Variante gehen die 4. u. 5., die 6. u. 7. Zwischenrippenarterie aus je einem gemeinschaftlichen Stamm hervor. Die zweite Zwischenrippenarterie bildet das Endstück der A. intercostalis suprema aus dem Truncus costocervicalis. Von der A. anonyma entspringt die abnorme Neubauer'sche Schilddrüsenarterie, A. thyreoidea ima.

Aorta thoracalis, Brustaorta. — Aa. bronchiales und oesophageae. — Aa. intercostales, Zwischenrippenarterien.

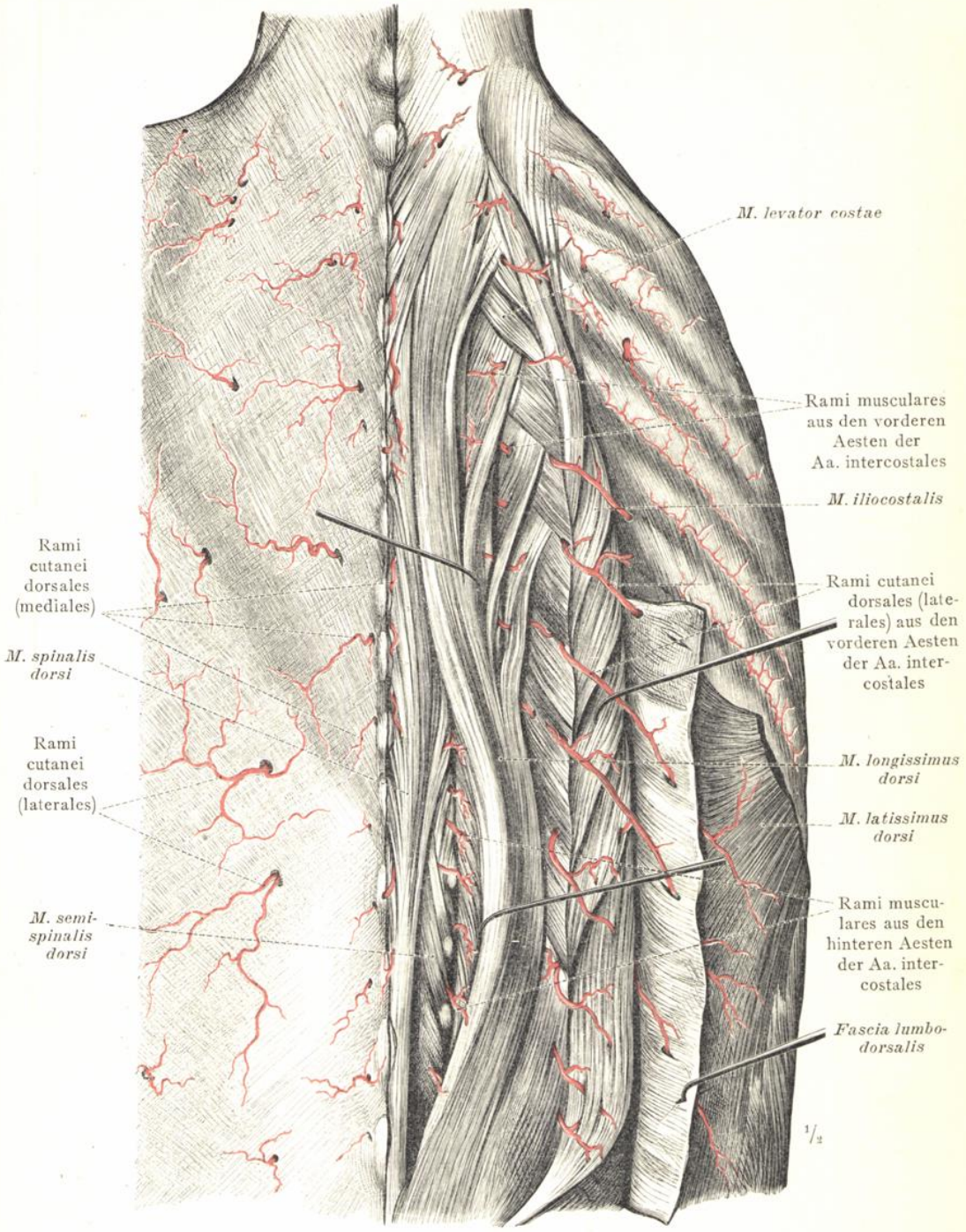

Fig. 949. Die Verzweigung der hinteren Aeste der Zwischenrippenarterien am Rücken. Links sind die medialen und lateralen Hautzweige, rechts hauptsächlich die Muskelzweige dargestellt. Auf der rechten Seite wurde die Fascia lumbodorsalis von den Dornfortsätzen abgeschnitten und lateral umgelegt, der M. iliocostalis lateral, der M. longissimus dorsi in seinem unteren Theil lateral, in seinem oberen Theil medial abgezogen. Rami musculares und Rami cutanei dorsales (mediales und laterales). Die laterale Astreihe wird durch dorsale Zweige der vorderen Aeste der Zwischenrippenarterien gebildet, welche zwischen den Musculi longissimus dorsi und iliocostalis in mediale und laterale Zweige zerfallen.

Rami posteriores, die hinteren Aeste, der Zwischenrippenarterien.

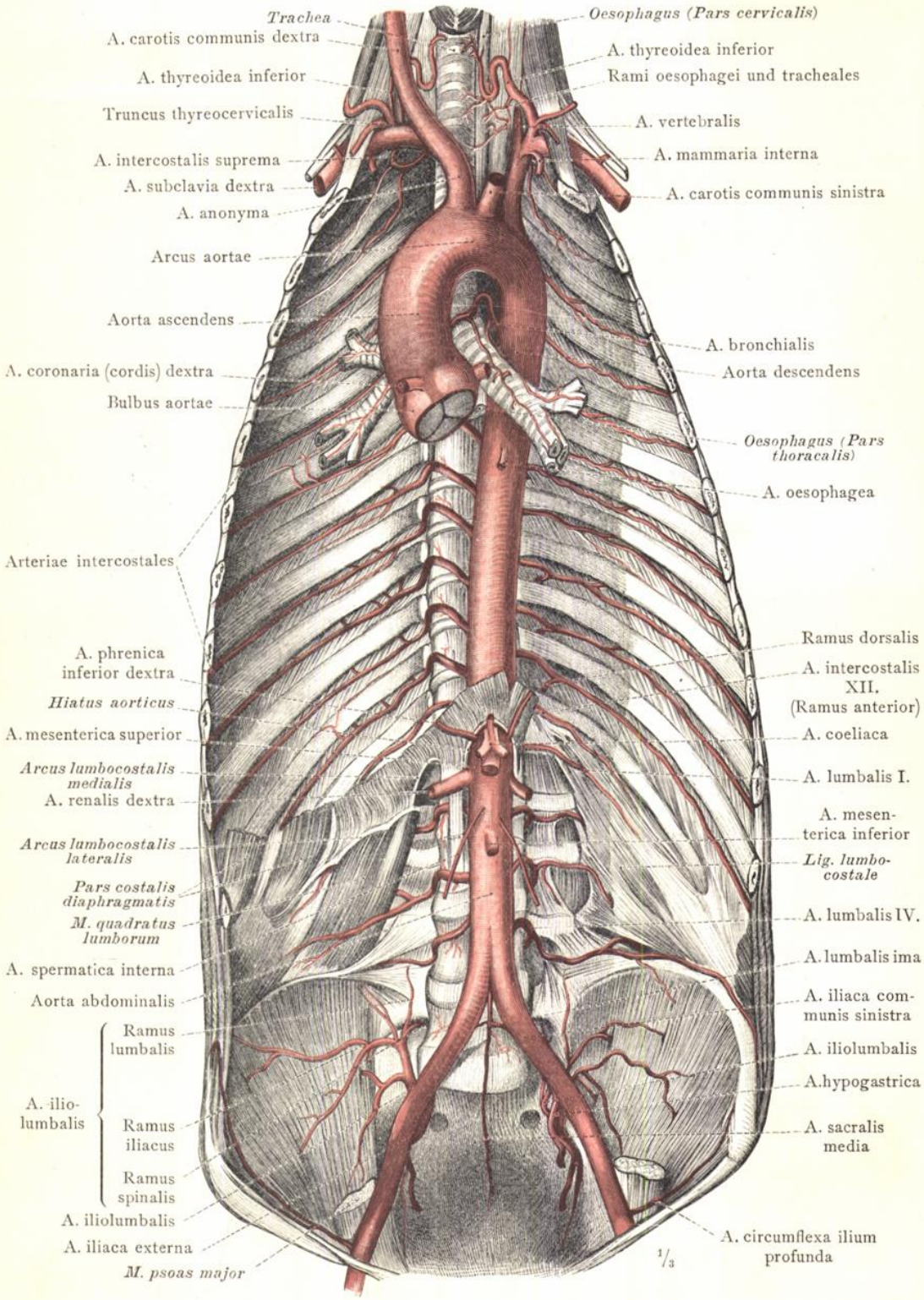

Fig. 950. Die parietalen Aeste der Brust- und Bauchaorta: Die Zwischenrippenarterien, die Lendenarterien und die mittlere Kreuzbeinarterie. (Die visceralen Aeste der Aorta, mit Ausnahme der A. bronchialis, wurden an ihren Ursprungsstellen kurz abgeschnitten.)

Aa. intercostales und lumbales, die Zwischenrippen- und Lendenarterien.

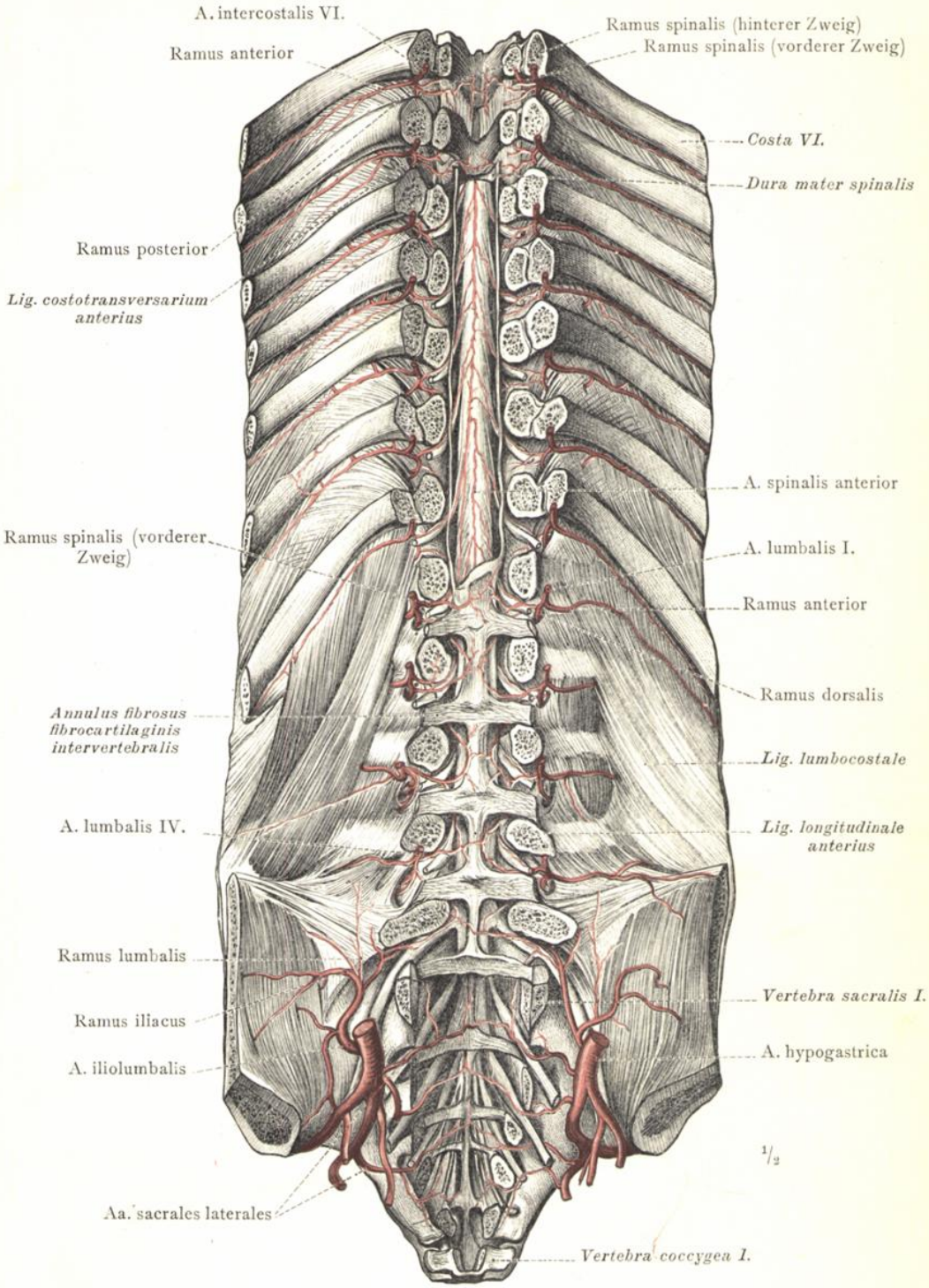

Fig. 951. Die Rami spinales der Aa. intercostales, lumbales und sacrales laterales in der Ansicht von vorne. (Der Wirbelcanal und die Zwischenwirbellöcher wurden durch Abtragung der Wirbelkörper eröffnet. Bis zum 8. Brustwirbel wurden Rückenmark und Dura mater entfernt; vom 8. Brust- bis zum 1. Lendenwirbel wurde durch Abtragung der Dura mater das Rückenmark blossgelegt; vom 1. Lendenwirbel abwärts wurden das hintere Längsband und die hintersten Lagen der Zwischenwirbelscheiben erhalten.)

Die Arterien des Wirbelcanals.

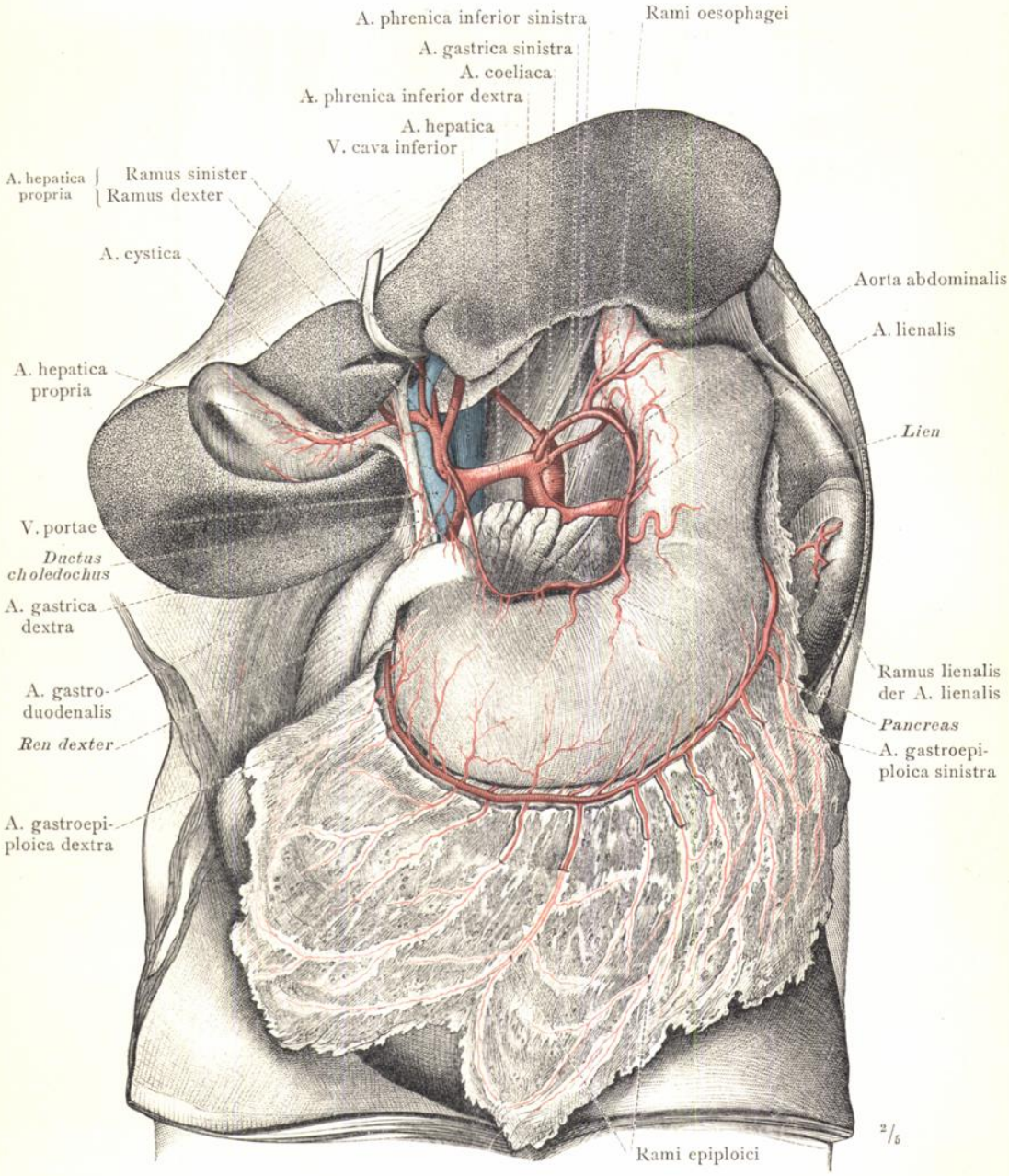

Fig. 952. Die Dreitheilung der A. coeliaca, Tripus coeliacus (Halleri), nach Entfernung des Omentum minus von vorne her dargestellt: Die linke Magenarterie, A. gastrica sinistra; die Milzarterie, A. lienalis, und die Leberarterie, A. hepatica; die A. hepatica propria mit ihrem rechten und linken Ast, Ramus dexter und Ramus sinister; die Gallenblasenarterie, A. cystica, und die A. gastroduodenalis; die rechte Magenarterie, A. gastrica dextra; die Aa. gastroepiploicae, dextra und sinistra. In dem ausgebreiteten grossen Netz sieht man die von den Aa. gastroepiploicae abgehenden Netzzweige, Rami epiploici. Weiterhin ist das gegenseitige Lageverhältnis der im Lig. hepatoduodenale enthaltenen Gebilde (A. hepatica propria, V. portae und Ductus choledochus) ersichtlich. Die linke untere Zwerchfellarterie, A. phrenica inferior sinistra, entspringt von der A. coeliaca (häufige Varietät).

Die unpaarigen visceralen Aeste der Bauchaorta.

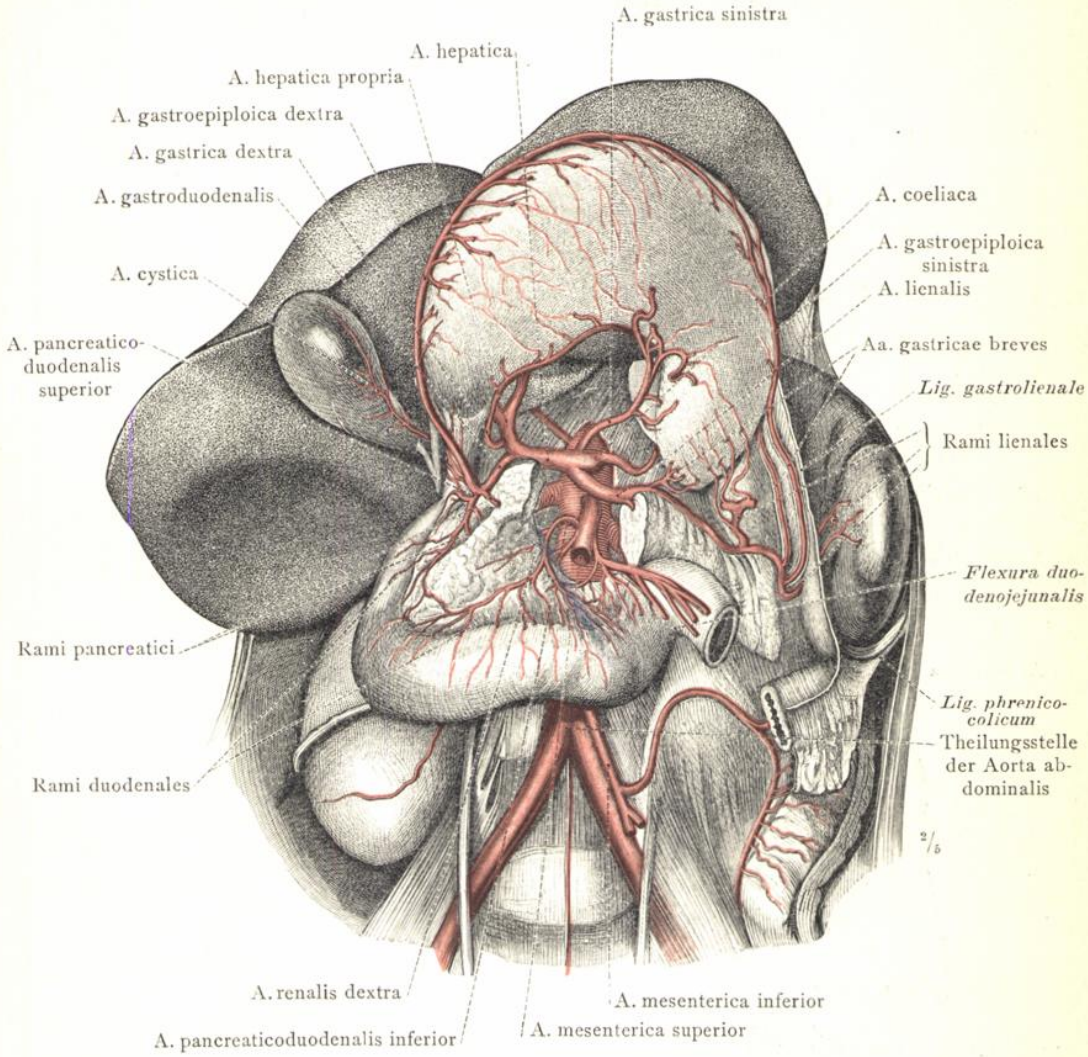

Fig. 953. Die Verzweigung der A. coeliaca, von der hinteren Bauchwand aus dargestellt: Die Milzarterie, A. lienalis; ihre Zweige für das Pancreas und die Milz, Rami pancreatici und lienales; die kurzen Magenarterien, Aa. gastricae breves; die A. gastroepiploica sinistra und ihre Verbindung mit der A. gastroepiploica dextra; die Vertheilung der A. gastroduodenalis; die Rami pancreatici und duodenales der Aa. pancreaticoduodenales, superior und inferior.

(Am Präparat der Fig. 952 wurde die Leber stark aufwärts gedrängt und der Magen nach oben umgelegt. Das Duodenum und das Pancreas wurden freigelegt. Durch Abtragung eines Stückes des Pancreaskörpers wurden die Bauchaorta, sowie die Ursprünge der beiden Nierenarterien und der oberen Gekrösarterie blossgelegt. Das grosse Netz wurde bis zum Lig. gastrolienale entfernt.)

Die unpaarigen visceralen Aeste der Bauchaorta.

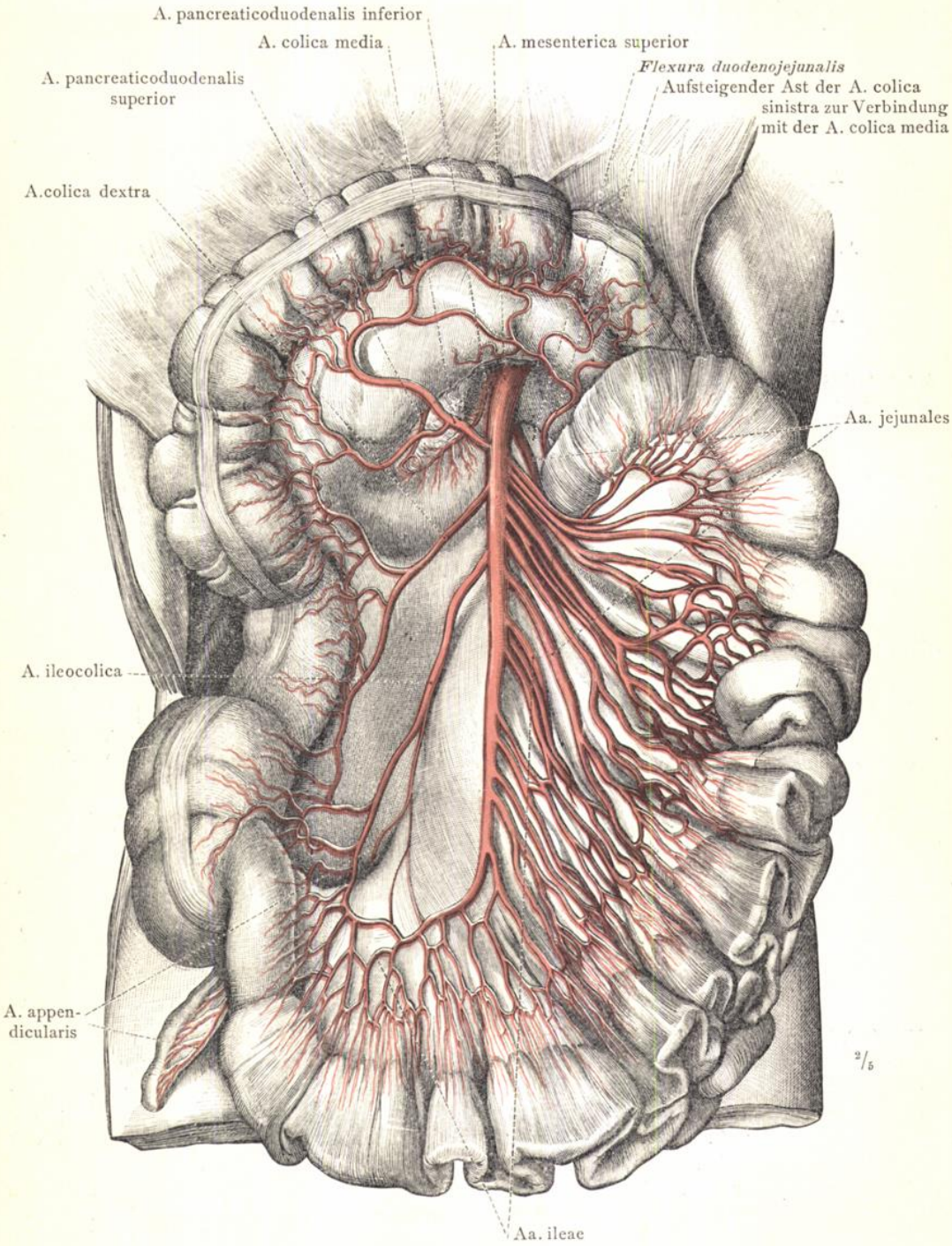

Fig. 954. Die Vertheilung der oberen Gekrösarterie, A. mesenterica superior. Die Darmarterien, Aa. intestinales: A. pancreaticoduodenalis superior, Aa. jejunales und ileae, Aa. ileocolica und appendicularis, A. colica dextra und A. colica media. (Das Intestinum jejunum und Intestinum ileum wurden sammt ihrem Gekröse nach links, das Colon und Mesocolon transversum nach oben umgelegt.)

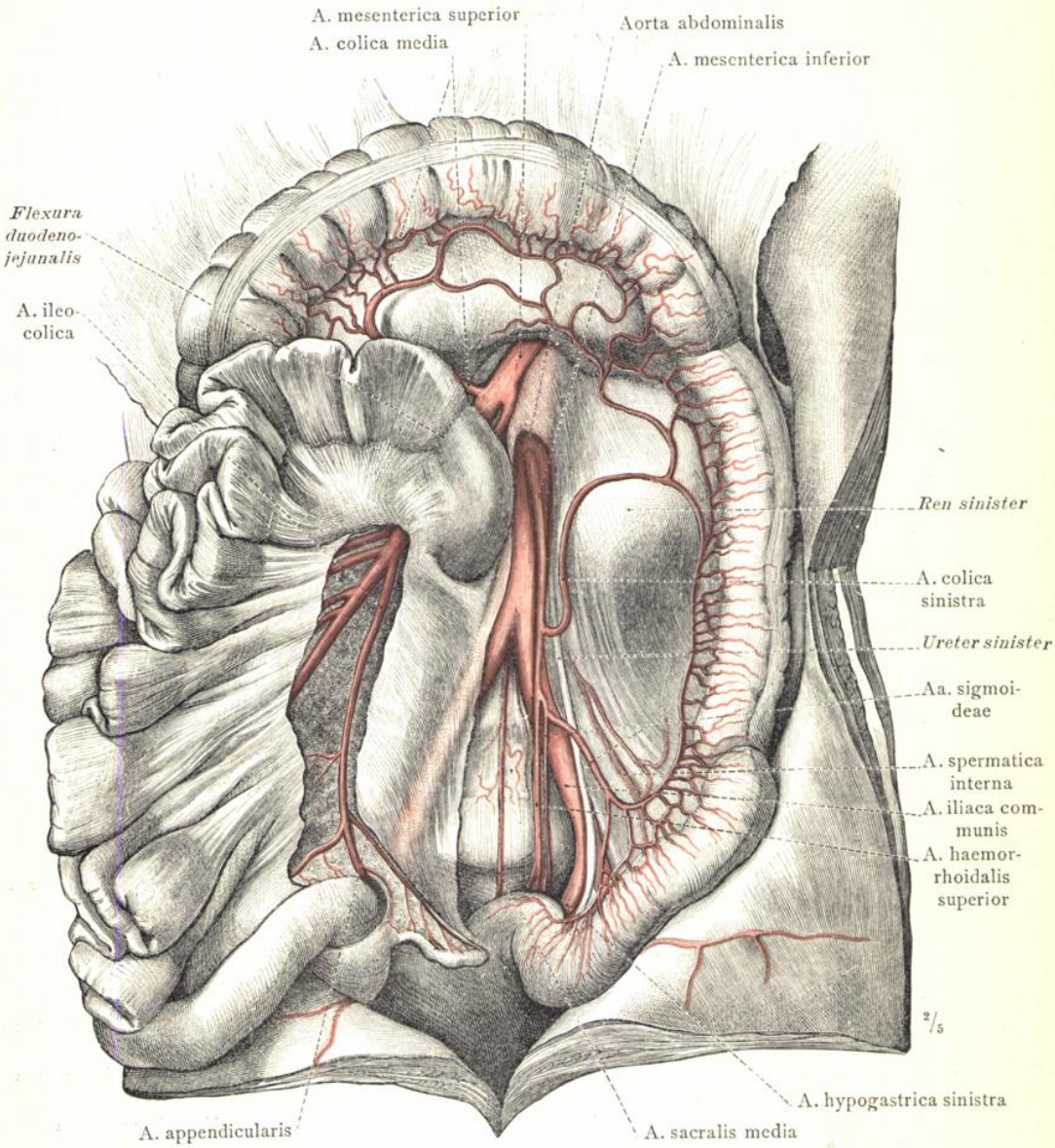

Fig. 955. Die Vertheilung der unteren Gekrösarterie, A. mesenterica inferior: Die A. colica sinistra und ihre Anastomose mit der A. colica media; die Aa. sigmoideae und die obere Mastdarmarterie, A. haemorrhoidalis superior. Die A. ileocolica aus der A. mesenterica superior und ihr Seitenzweig für den Wurmfortsatz, A. appendicularis. (Am Präparat der Fig. 954 wurden das Colon und Mesocolon transversum nach oben, das Intestinum jejunum und Intestinum ileum sammt ihrem Gekröse nach rechts umgelegt. Durch Spaltung der linken Peritonaealplatte des Dünndarmgekröses wurde die A. ileocolica blossgelegt und die aus derselben abgehende A. appendicularis bis zum Wurmfortsatz hinab verfolgt.)

Die unpaarigen visceralen Aeste der Bauchaorta.

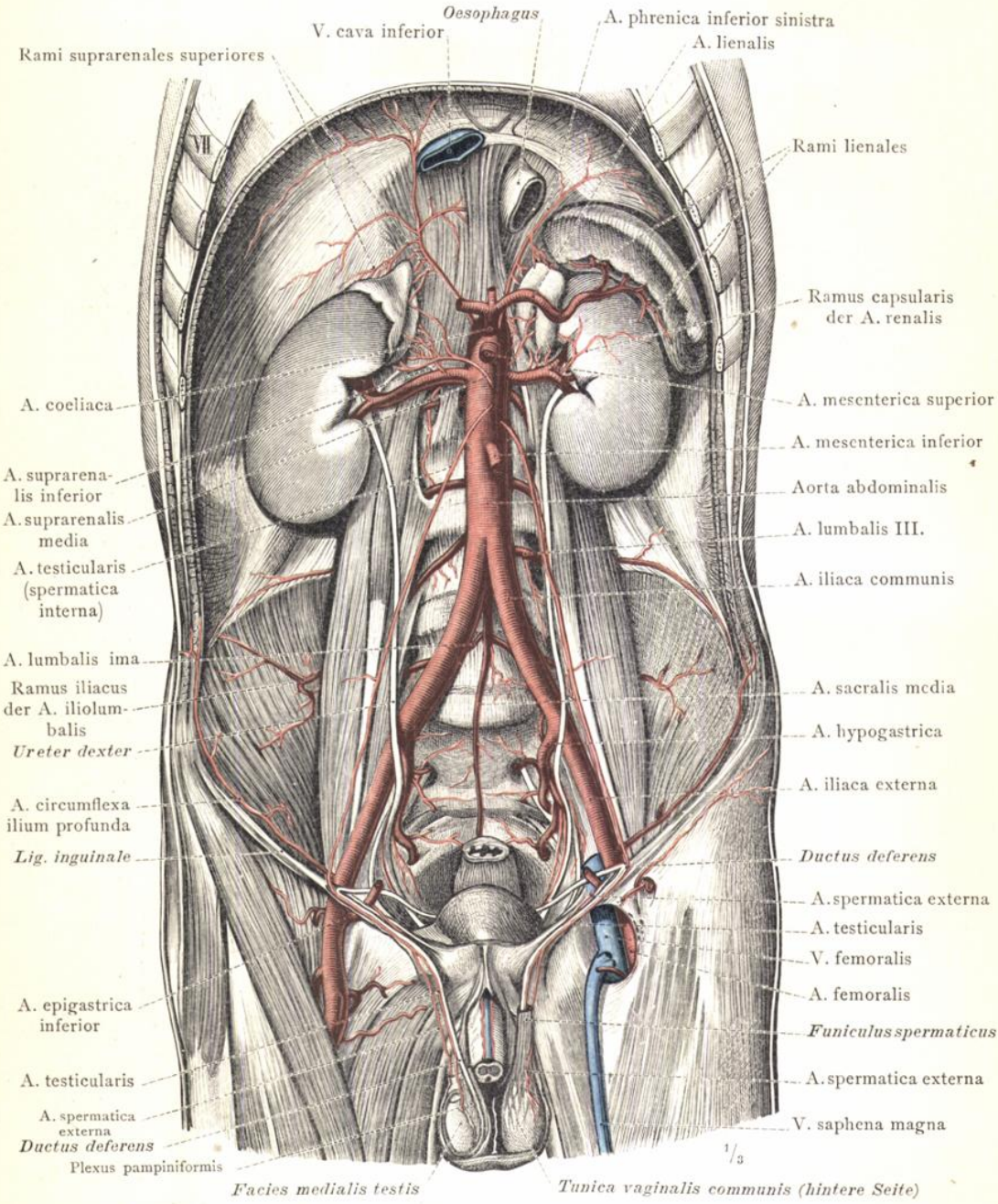

Fig. 956. Die parietalen und die paarigen visceralen Aeste der Bauchaorta: Die unteren Zwerchfellarterien und die Lendenarterien; die mittlere und die seitlichen Kreuzbeinarterien; die Milzarterie, die Nieren- und die Nebennierenarterien; die Hodenarterie, A. testicularis (spermatica interna), und die äussere Samenarterie, A. spermatica externa. (Die Baucheingeweide wurden bis auf die Milz, die Nieren und Nebennieren entfernt. Nach Abtragung der vorderen Hälfte des Hodensackes wurde die mediale Fläche des rechten Hodens durch Entfernung der Scheidenhäute freigelegt, um den Eintritt der A. testicularis zur Ansicht zu bringen; der linke Hoden wurde medial umgelegt, um die Endverzweigung der A. spermatica externa auf der Tunica vaginalis communis und zwischen den Bündeln des M. cremaster darzustellen.)

Die parietalen und die paarigen visceralen Aeste der Bauchaorta.

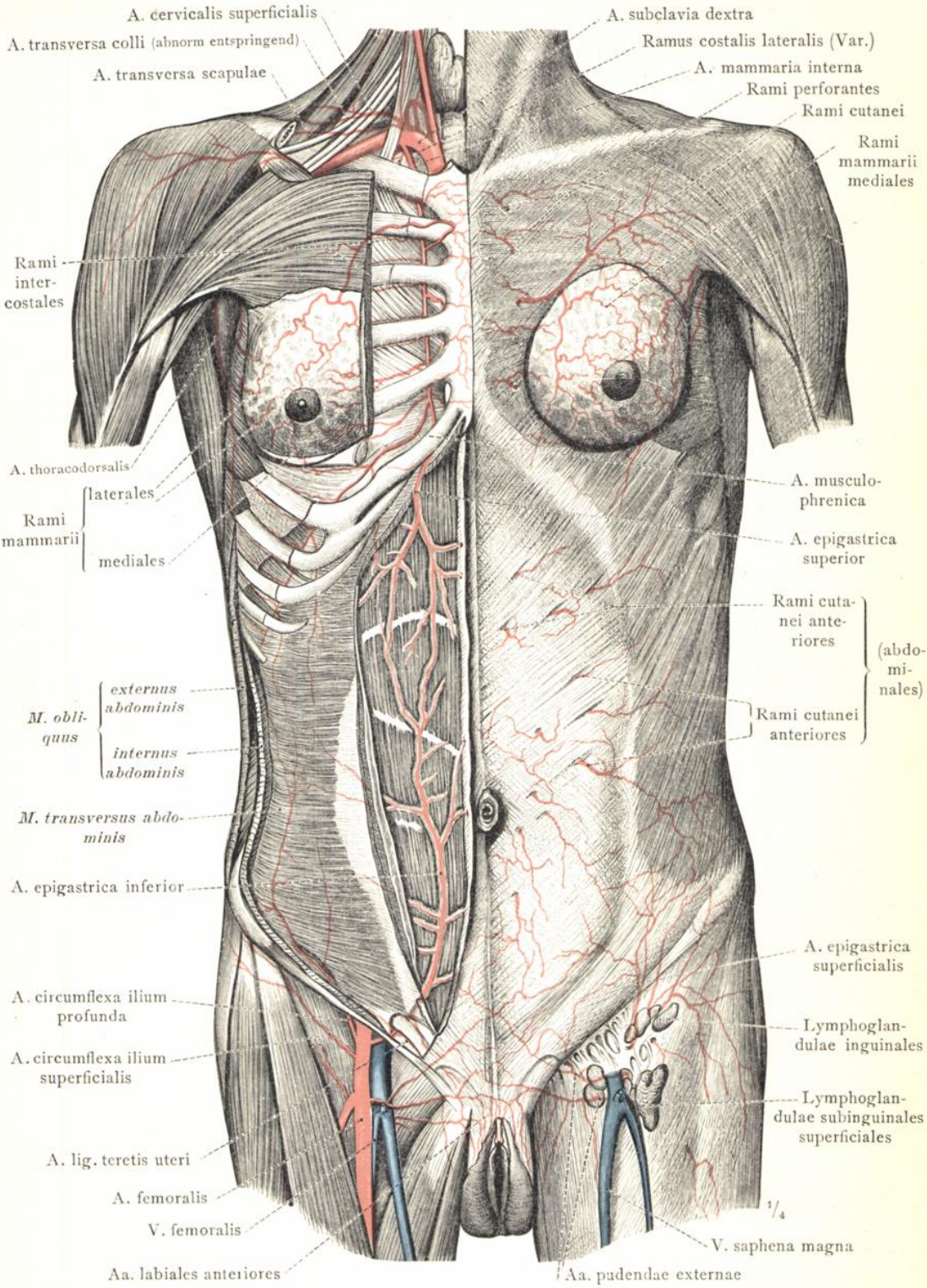

Fig. 957. Auf der linken Körperseite wurden die oberflächlichen Arterien dargestellt; auf der rechten Körperseite wurden in den Zwischenrippenräumen die Aa. mammaria interna und musculophrenica, sowie durch theilweise Abtragung des geraden Bauchmuskels die Aa. epigastricae, superior und inferior, blossgelegt.

Die Arterien der vorderen Rumpfwand.

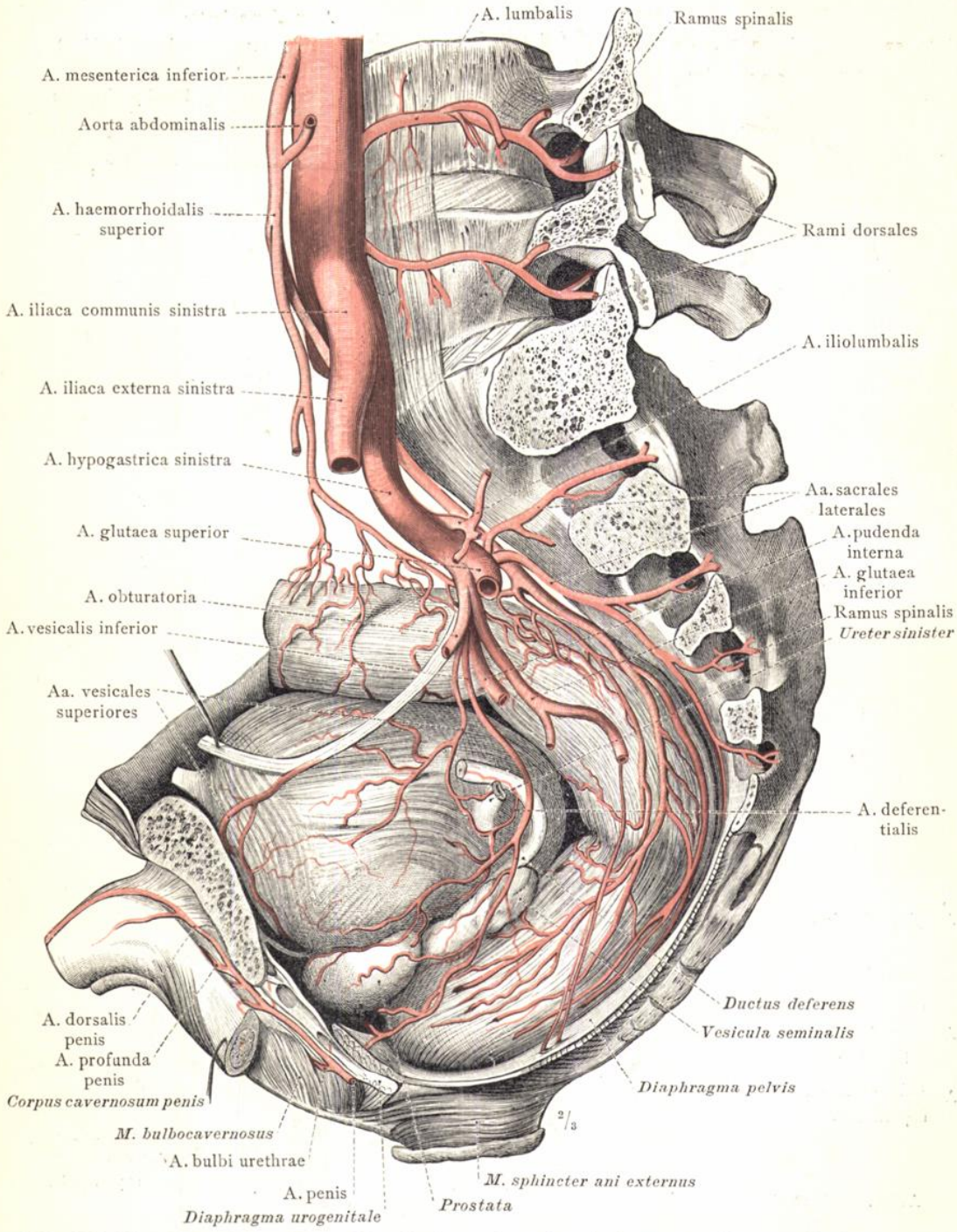

Fig. 958. Die visceralen Aeste, Rami viscerales, der A. hypogastrica an einem männlichen Becken von der linken Seite dargestellt.
(Das linke Hüftbein wurde dicht neben der Schossfuge durchgesägt und sammt dem linken Seitentheil des Kreuzbeins entfernt; von der linken Seitenhälfte des Diaphragma pelvis wurde ein schmaler Streifen erhalten und etwas gegen den Damm umgelegt. Ueberdies wurden durch Abtragung der Querfortsätze der zwei letzten Lendenwirbel die dorsalen Aeste der zwei letzten Lendenarterien und der seitlichen Kreuzbeinarterien dargestellt und ihre Rami spinales bis zum Eintritt in den Wirbelcanal verfolgt.)

Die Arterien der männlichen Beckeneingeweide.

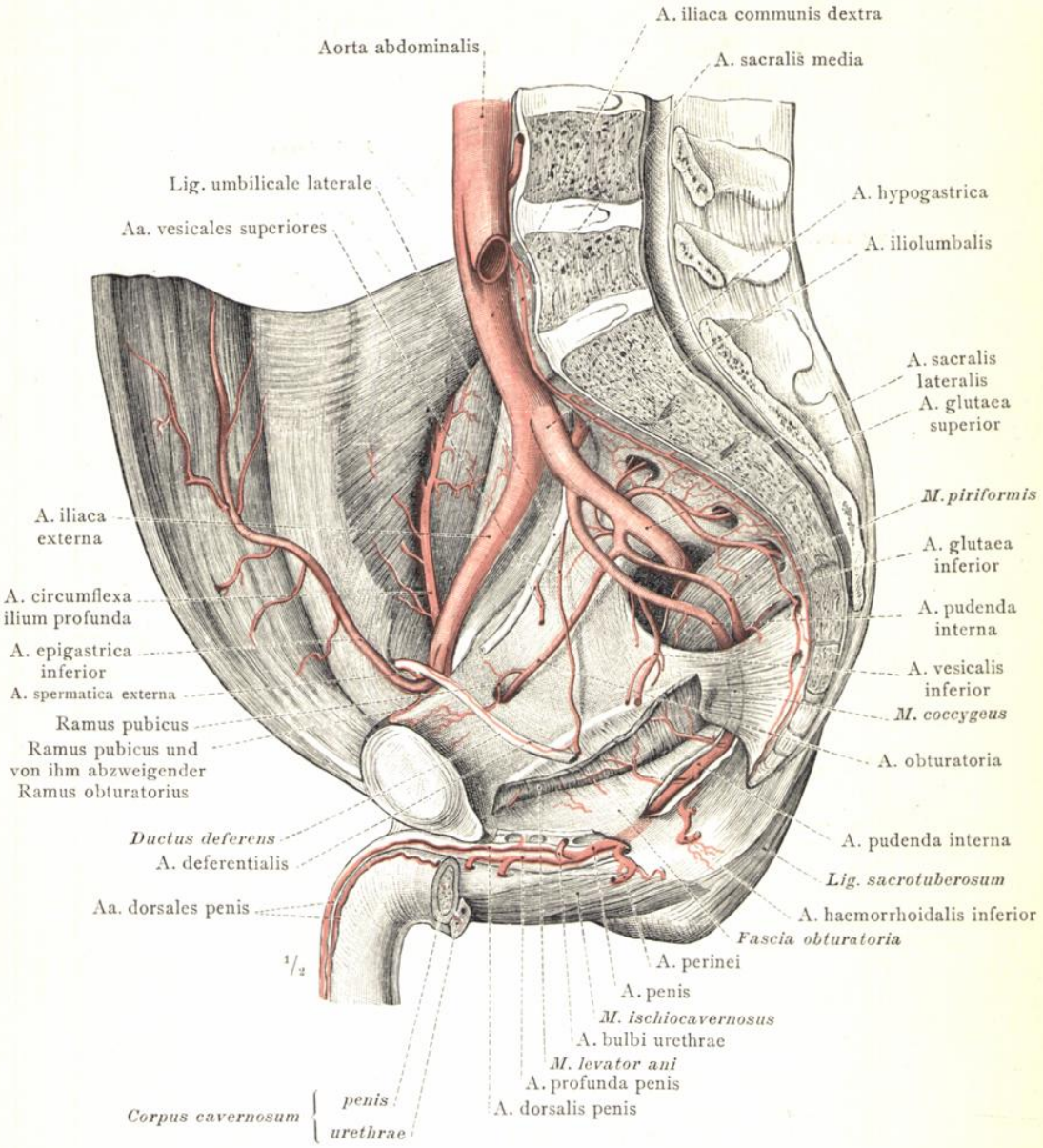

Fig. 959. Die parietalen Aeste, Rami parietales, der Beckenarterie, A. hypogastrica: A. iliolumbalis; die seitliche und die mittlere Kreuzbeinarterie, A. sacralis lateralis und A. sacralis media; die obere und die untere Gesässarterie, A. glutaea superior und A. glutaea inferior; die A. obturatoria und die Anastomose ihres Ramus pubicus mit dem Ramus obturatorius der A. epigastrica inferior. A. circumflexa ilium profunda; A. epigastrica inferior mit der A. spermatica externa und die Samenleiterarterie, A. deferentialis. — Der Verlauf der A. pudenda interna und der Ursprung ihrer Zweige für die männlichen äusseren Geschlechtstheile.

(An dem Präparat der Fig. 958 wurden die Beckeneingeweide und der Rest der linken Beckenhälfte entfernt; der M. levator ani wurde nach oben umgelegt, unterhalb desselben die Fascia obturatoria gespalten und die A. pudenda interna blossgelegt. Der Bulbus urethrae und der linke Schenkel des Penis wurden entfernt, um den Eintritt der A. profunda penis in den Schwellkörper und den Verlauf der A. dorsalis penis zur Rückenseite des Penis zur Ansicht zu bringen.)

Die Arterien der Beckenwand und der männlichen äusseren Geschlechtstheile.

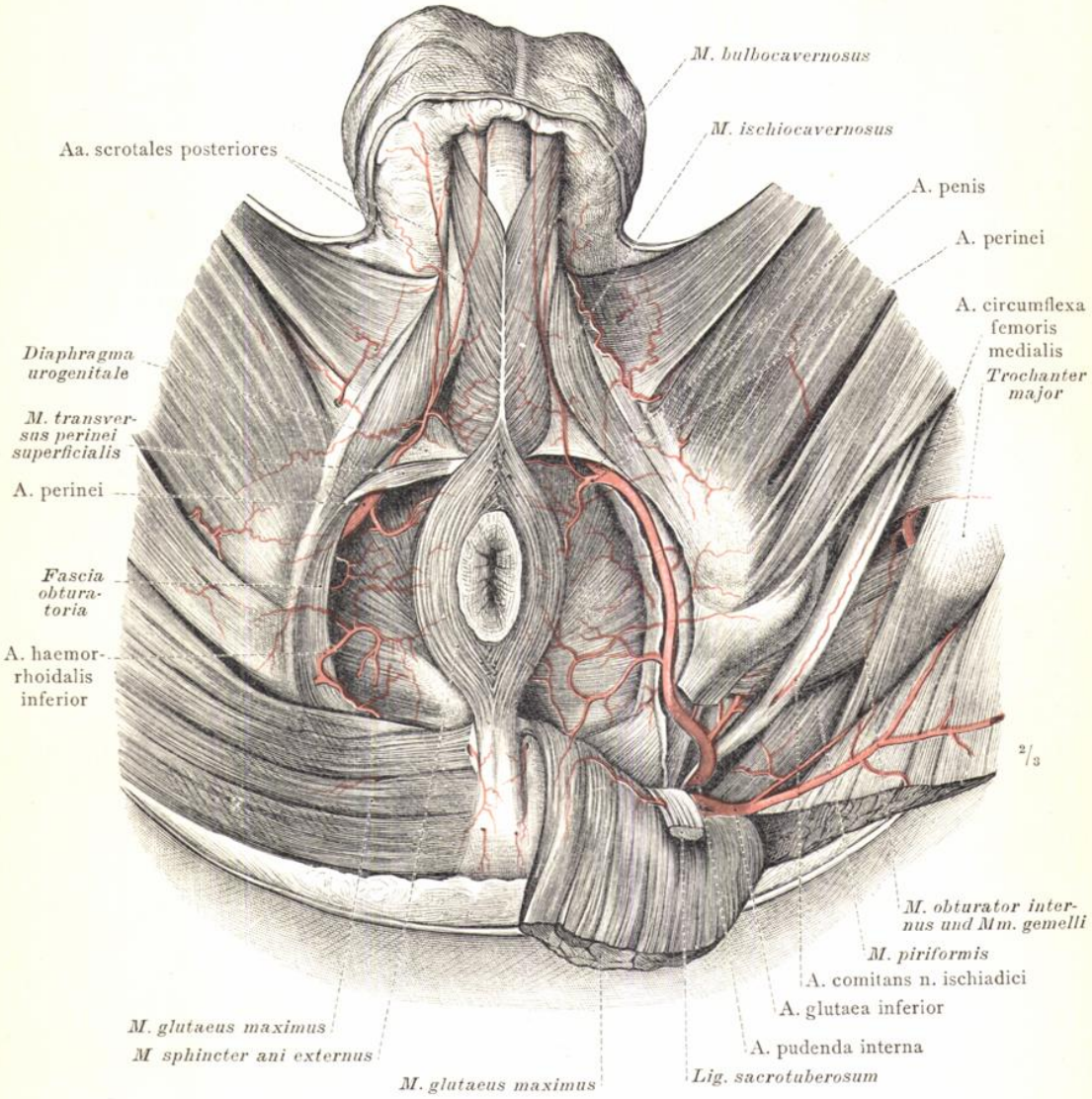

Fig. 960. Der Verlauf und die Verzweigung der A. pudenda interna in der männlichen Mittelfleischgegend: Die untere Mastdarmarterie, A. haemorrhoidalis inferior, und die Dammarterie, A. perinei, mit ihren Endausläufern, den hinteren Hodensackarterien, Arteriae scrotales posteriores.

(Auf der linken Körperseite wurde der Verlauf der A. pudenda interna von ihrem Austritt aus der Beckenhöhle durch das Foramen ischiadicum majus bis zu ihrem Eintritt in das Diaphragma urogenitale dargestellt; der M. glutaeus maximus wurde von seinem unteren Rand aus eingeschnitten und zurückgelegt, das Lig. sacrotuberosum und die Fascia obturatoria gespalten und der M. transversus perinei superficialis ganz entfernt.)

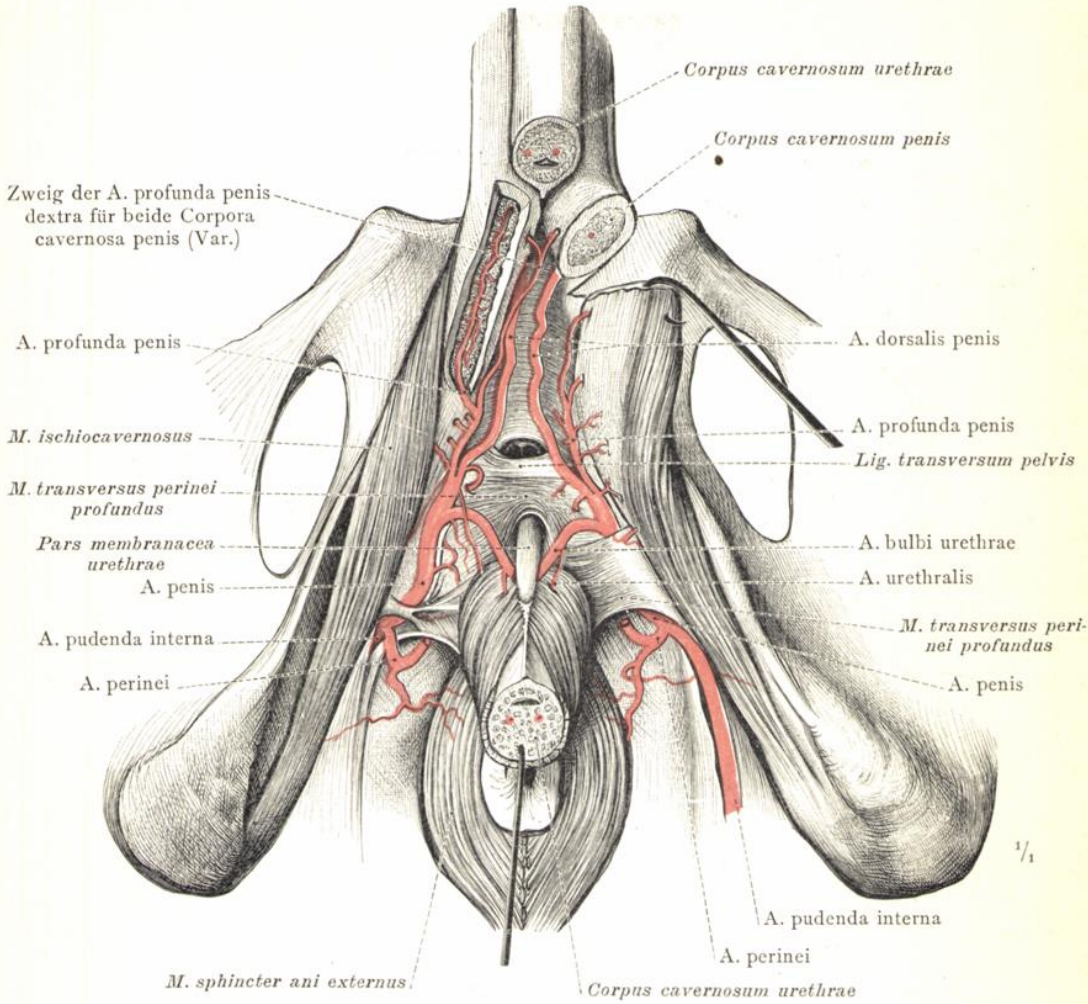

Fig. 961. Die Vertheilung der Arteria penis: Arteria bulbi urethrae, Arteria urethralis, Arteria profunda penis und Arteria dorsalis penis.

(Auf der linken Körperseite wurde die Fascia obturatoria gespalten und die A. pudenda interna bis zu ihrem Eintritt in das Diaphragma urogenitale blossgelegt; auf der rechten Körperseite wurde die A. penis im Diaphragma urogenitale freigelegt. Das Corpus cavernosum urethrae wurde unterhalb der Schossfuge quer durchgeschnitten, der Bulbus urethrae vom Diaphragma urogenitale abgelöst und nach hinten umgelegt, um den Eintritt der A. bulbi urethrae an der dorsalen Seite des Bulbus zur Ansicht zu bringen. Der linke Schenkel des Penis wurde quer durchgeschnitten und etwas lateral abgezogen, um den Eintritt der Aeste der A. profunda penis besser zeigen zu können. Rechts wurde dieselbe Arterie im Corpus cavernosum eine Strecke weit verfolgt. Vor ihrem Eintritt in den Schwellkörper gibt sie einen Ast ab, welcher sich hinter dem Vereinigungswinkel der beiden Corpora cavernosa penis gabelförmig theilt und mit je einem Zweig die beiden Schwellkörper versorgt.)

Die Arterien der männlichen Mittelfleischgegend.

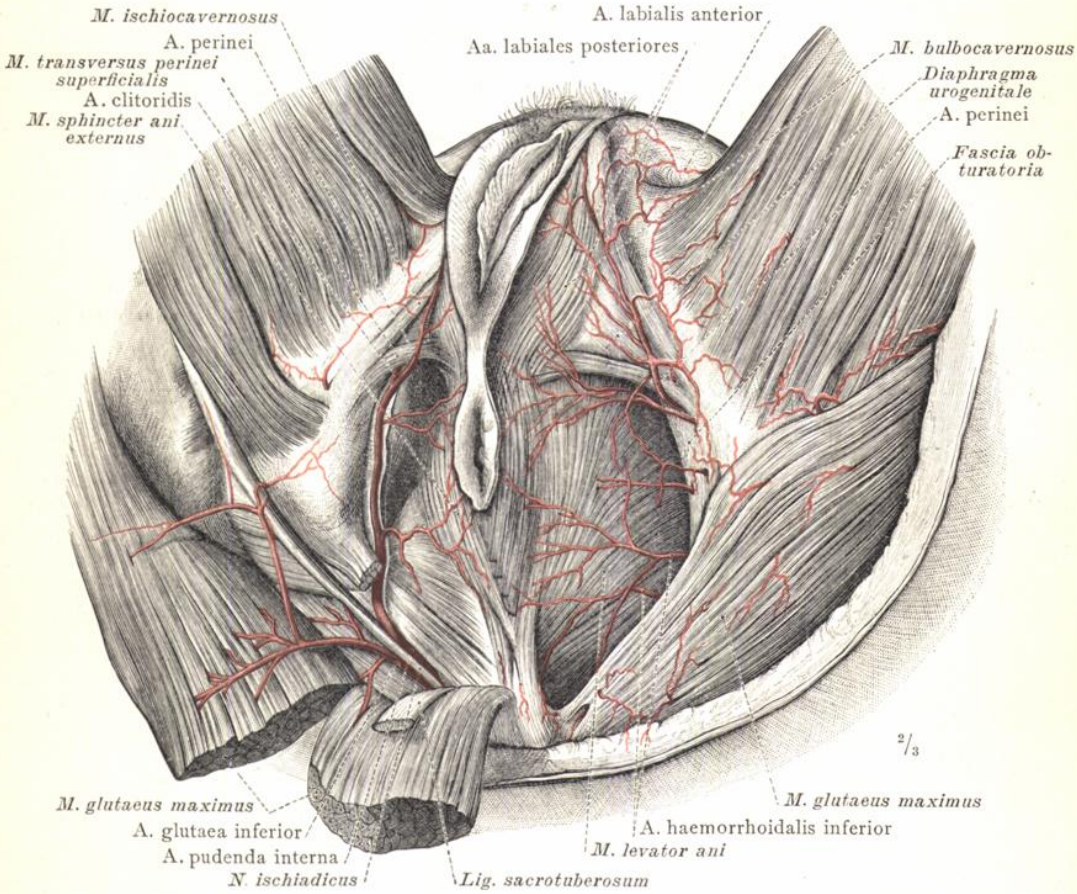

Fig. 962. Die oberflächlichen Aeste der Arteria pudenda interna in der weiblichen Mittelfleischgegend: Die untere Mastdarmarterie, Arteria haemorrhoidalis inferior, und die Mittelfleischarterie, Arteria perinei, mit ihren Ausläufern, den hinteren Schamlippenarterien, Arteriae labiales posteriores.

(Auf der rechten Körperseite wurde der M. glutaeus maximus von seinem unteren Rand aus eingeschnitten und zurückgelegt, das Lig. sacrotuberosum ganz durchgeschnitten und mit dem Muskel zurückgeschlagen. Durch Spaltung der Fascia obturatoria wurde die A. pudenda interna von ihrem Austritt aus der Beckenhöhle bis zu ihrem Eintritt in das Diaphragma urogenitale freigelegt.)

Die Arterien der weiblichen Mittelfleischgegend.

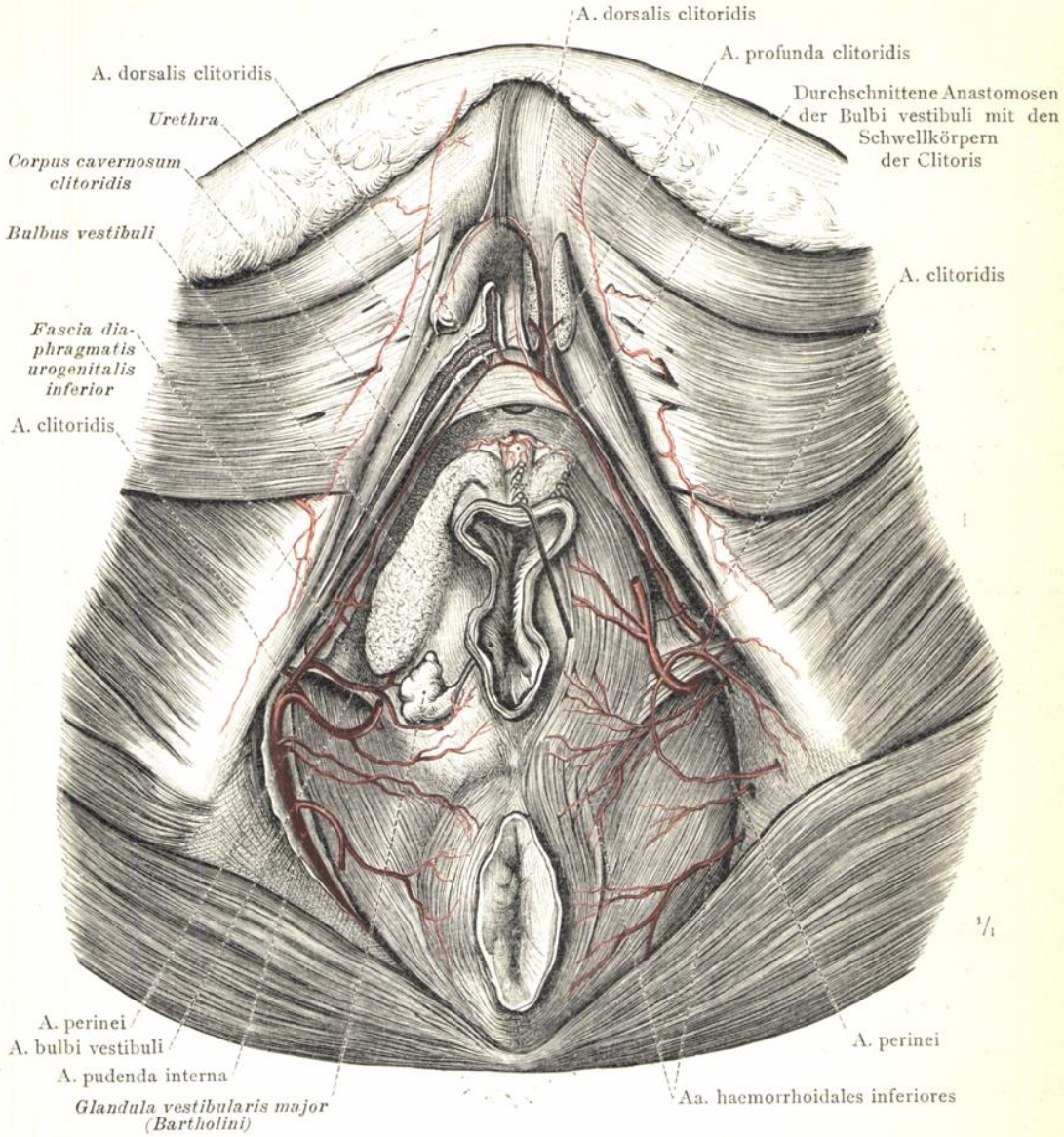

Fig. 963. Die tiefen Aeste der Arteria pudenda interna in der Regio urogenitalis der weiblichen Mittelfleischgegend. Die Vertheilung der Arteria clitoridis: A. bulbi vestibuli (vaginae), A. profunda und A. dorsalis clitoridis. Die Arteriae dorsales clitoridis stehen durch eine bogenförmige, quer vor dem Lig. arcuatum pubis verlaufende Anastomose miteinander in Verbindung.

(Am Präparat der Fig. 962 wurden die grossen und kleinen Schamlippen durch einen frontalen Schnitt abgetragen; auf der rechten Körperseite wurden die Mm. bulbocavernosus und transversus perinei superficialis entfernt, die Verbindung zwischen den Bulbi vestibuli und der Clitoris durchgeschnitten und der Durchtritt der Harnröhre durch das Diaphragma urogenitale durch Hinabdrängen der Scheide zur Ansicht gebracht. Der rechte Schwellkörper der Clitoris wurde, von der Eintrittsstelle der A. profunda clitoridis angefangen, der Länge nach gespalten und diese Arterie innerhalb des Schwellkörpers eine Strecke weit verfolgt. Der linke Schwellkörper wurde an der Eintrittsstelle der A. profunda clitoridis quer durchgeschnitten und durch Auseinanderlegen seiner beiden Hälften der Verlauf der A. dorsalis clitoridis zur Rückenseite der Clitoris dargestellt.)

Die Arterien der weiblichen Mittelfleischgegend.

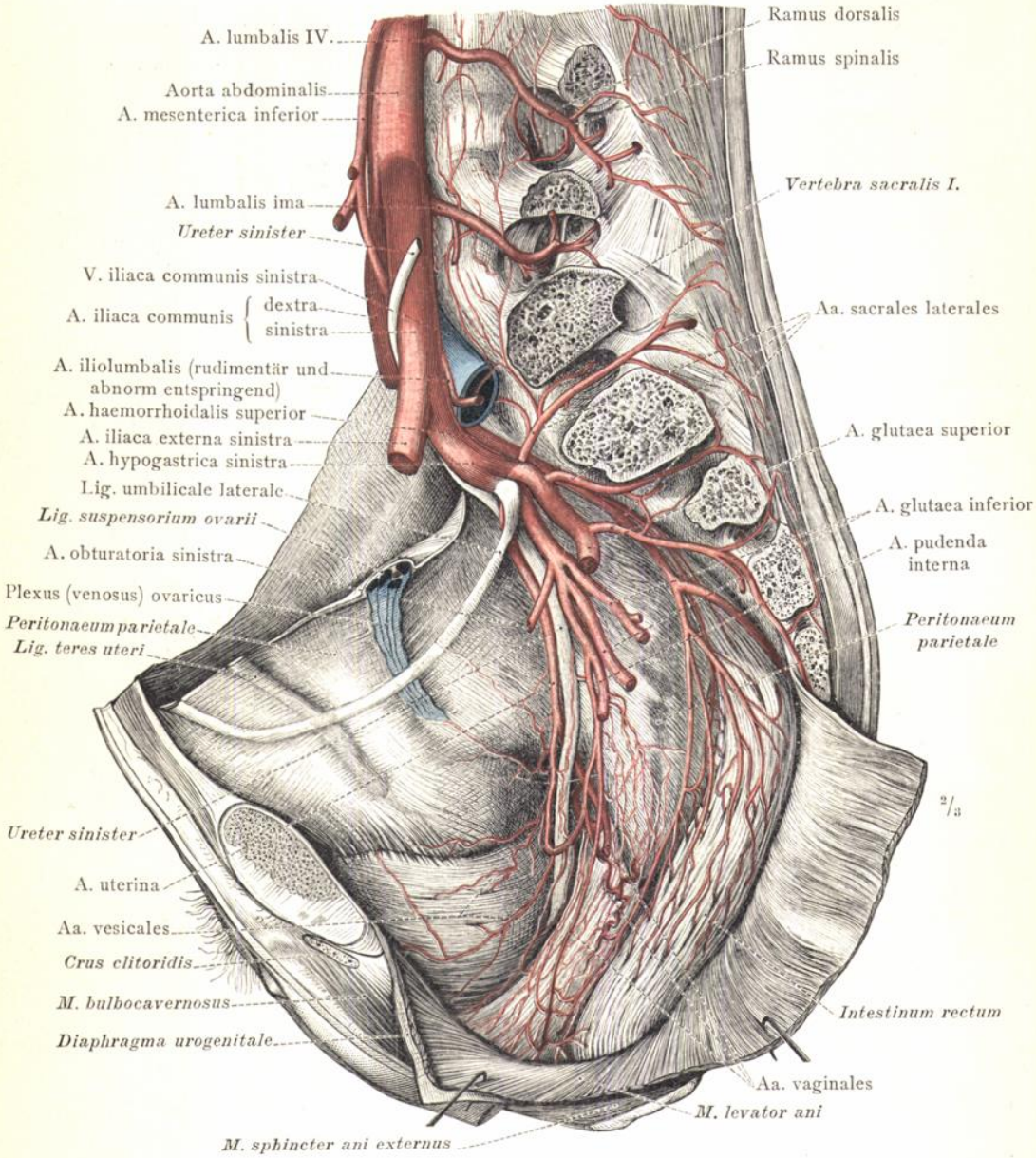

Fig. 964. Die linke Beckenarterie, Arteria hypogastrica, und ihre visceralen Aeste, im subserösen Raum eines weiblichen Beckens dargestellt: Die untersten Verzweigungen der A. haemorrhoidalis superior; die A. uterina bis zu ihrem Eintritt in das Mesometrium; die Aa. vaginales; die Zweige für die Harnblase, Aa. vesicales, und für den Harnleiter. Von den parietalen Aesten wurden die Aa. sacrales laterales und die zwei untersten Aa. lumbales erhalten; die Rami spinales wurden bis zum Eintritt in den Wirbelcanal verfolgt.

(Die linke Beckenwand wurde durch einen Schnitt, welcher vorne dicht neben der Mittelebene und hinten durch die linksseitigen Kreuzbeinlöcher verlief, entfernt, jedoch der Bauchfellüberzug derselben bis zu seinem Uebergang auf die Harnblase, die Scheide und den Mastdarm erhalten. Die extraperitonaeal gelegenen Theile dieser Organe wurden blossgelegt und das Diaphragma pelvis nach unten umgeschlagen.)

Die Arterien der weiblichen Beckeneingeweide.

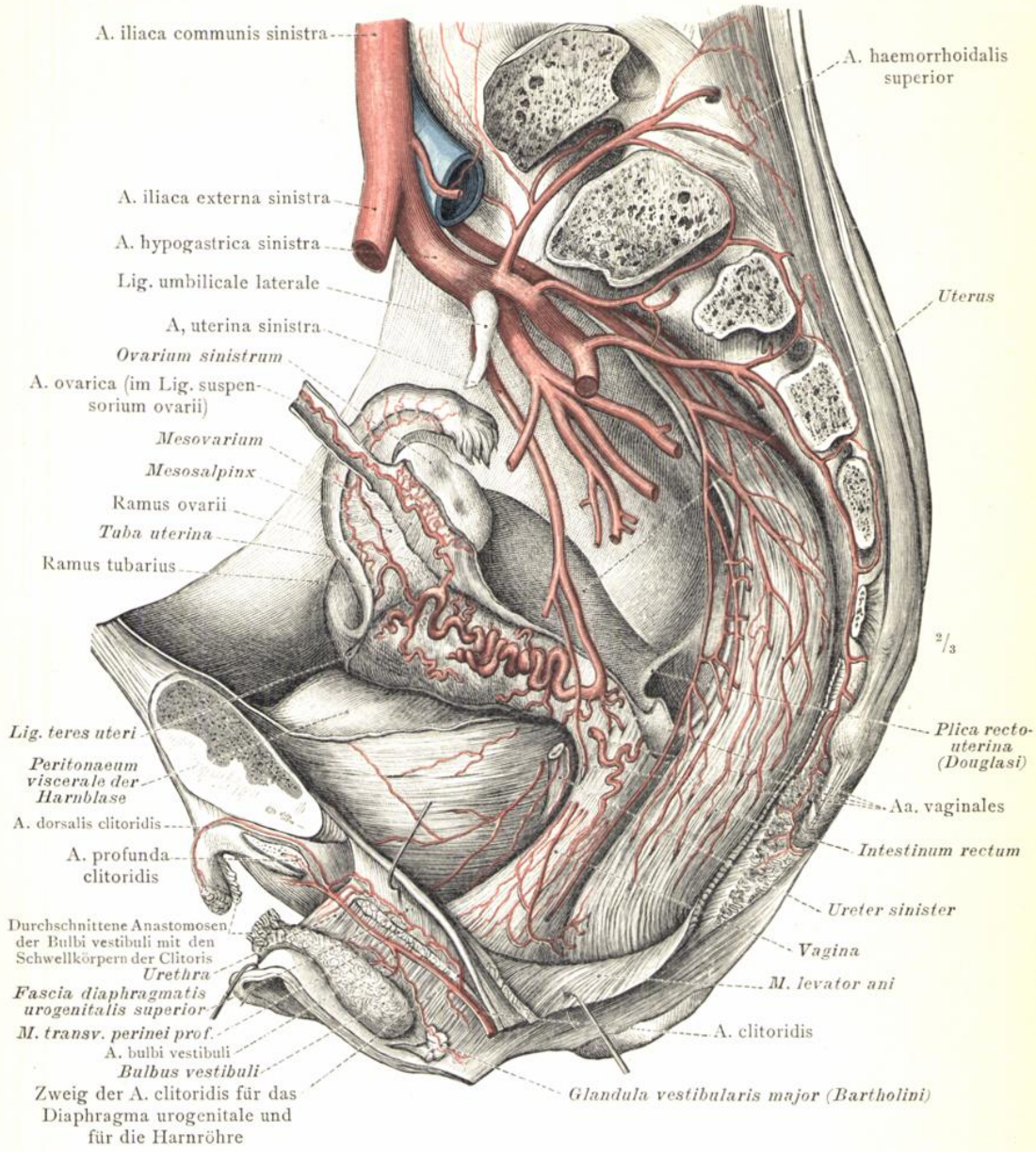

Fig. 965. Die Vertheilung der Arteriae sacrales laterales, der Arteria haemorrhoidalis superior, der Arteria uterina, der Arteria ovarica und der Arteria clitoridis. (Am Präparat der Fig. 964 wurde das Peritonaeum parietale an seinem Uebergang auf den Mastdarm und auf die Harnblase abgetragen und das Mesometrium entlang seiner Haftlinie an der Gebärmutter durchgeschnitten, der Eileiter sammt seinem Gekröse, sowie das Aufhängeband des Eierstockes medial und aufwärts, das Mesovarium auf- und rückwärts umgelegt, die untere Platte des letzteren abgetragen und die A. ovarica sammt ihren Eierstockzweigen und ihrer Anastomose mit der A. uterina dargestellt. Vom Diaphragma urogenitale wurde die obere Fascie abgelöst und nach aufwärts abgezogen, um den innerhalb desselben nach vorne verlaufenden Zweig der A. clitoridis blosszulegen. Aus einer queren Anastomose dieses Zweiges mit einem entsprechenden Zweig der anderen Seite entspringen mehrere Aestchen, welche der Urethra entlang nach vorne ziehen. Durch Entfernung der unteren Fascie des Diaphragma urogenitale wurde die A. clitoridis bis zu ihrer Endtheilung blossgelegt.)

Die Arterien der weiblichen Beckeneingeweide.

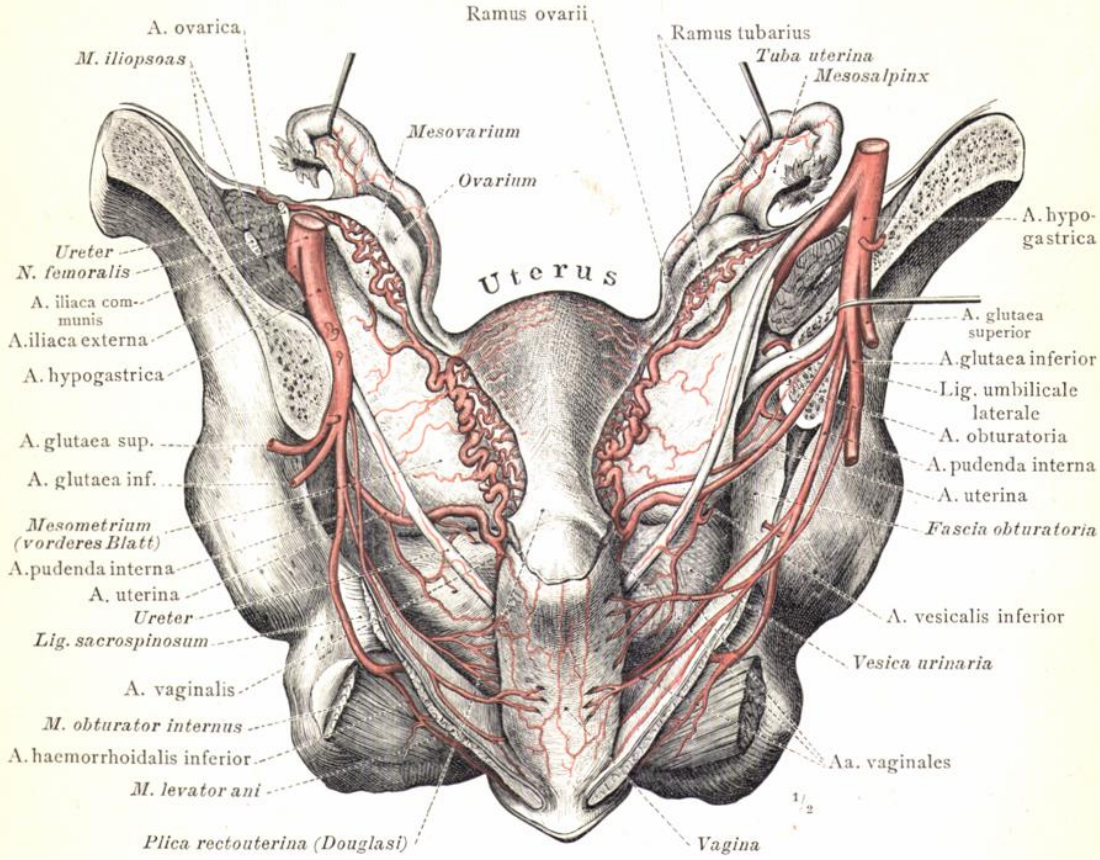

Fig. 966. Die Arterien der Gebärmutter, der Eierstöcke, der Eileiter, der Scheide und der Harnblase, von hinten dargestellt: Die Eierstockarterie, Arteria ovarica (A. spermatica interna); die Gebärmutterarterie, Arteria uterina, sammt ihren Zweigen für den Eierstock, für den Eileiter, für die Scheide und für die Harnblase, Ramus ovarii, Ramus tubarius, Aa. vaginales und A. vesicalis inferior; Arteria pudenda interna und ihre Zweige für die Scheide. Der Beckentheil des Harnleiters und dessen Lagebeziehungen zur Arteria uterina, zum Gebärmutterhals, zur Scheide und zur Harnblase. (Mittels eines frontalen, beiderseits durch das Foramen ischiadicum majus geführten Schnittes wurde die hintere Beckenwand abgetragen, um nach Entfernung des Mastdarms den Uterus und die Scheide, sowie die Seitentheile der Harnblase blosszulegen. Gebärmutter und Eileiter wurden emporgezogen, die Eierstöcke nach oben und vorne umgelegt; die untere Platte des Mesovarium und die hintere Platte des Mesometrium wurden entfernt und die blossgelegten Harnleiter möglichst in ihrer natürlichen Lage erhalten. Die rechte Beckenarterie wurde lateral und rückwärts abgezogen, um den Abgang ihrer Zweige und des seitlichen Nabelbandes besser zur Ansicht zu bringen. Die hinteren Aeste der Beckenarterien wurden kurz abgeschnitten und die Arteria pudenda interna auf beiden Seiten bis zu ihrem Durchtritt durch das Foramen ischiadicum minus verfolgt.)

Die Arterien der weiblichen Beckeneingeweide.